

事例1：切迫早産のため母体搬送で入院となった事例

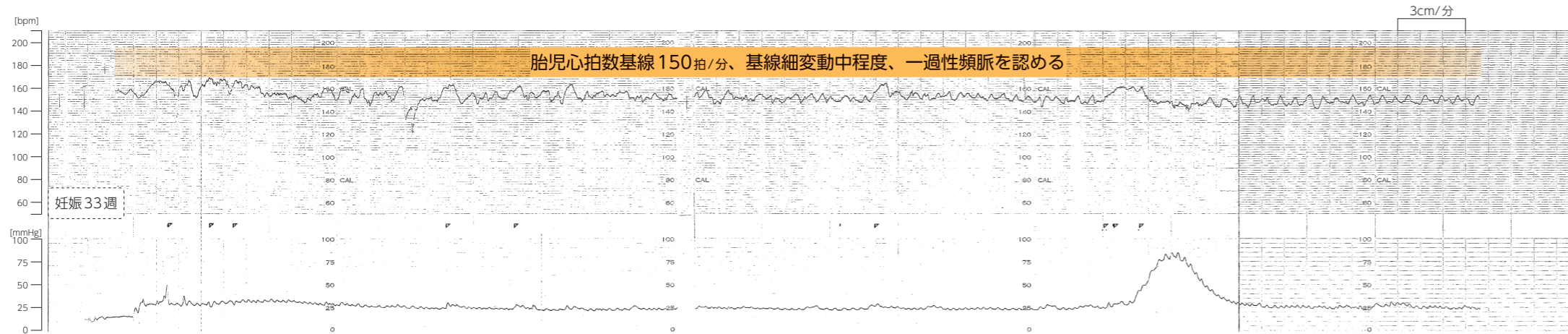
概要

在胎週数 35週


胎児推定体重 1900g台

事例の経過

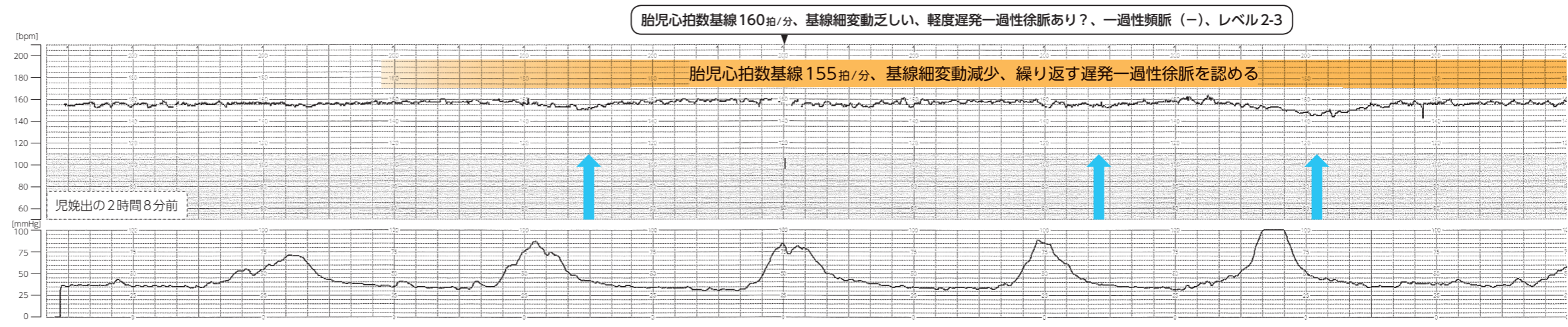
妊娠31週より里帰り分娩目的で搬送元分娩機関を受診、胎児推定体重1600g台、子宮頸管長29mm、リトドリン塩酸塩錠内服中
妊娠33週に妊婦健診受診、「2日前に性器出血あり」との訴えあり、胎児推定体重1800g台、子宮頸管長20mm、リトドリン塩酸塩錠内服中、ノンストレステスト：リアクティブ
児娩出の4時間16分前、妊産婦より電話連絡あり、「1時間前より下痢のような痛みあり、10分おき、性器出血少量あり」との訴えあり
児娩出の3時間52分前、搬送元分娩機関受診、子宮口開大3～4cm、展退60%、児頭の位置Sp-1cm、胎胞あり、リトドリン塩酸塩注射液点滴投与開始、母体搬送決定、搬送先の分娩機関へ電話連絡



事例1では、ごく浅い遅発一過性徐脈も認められるため、認識しやすいように、遅発一過性徐脈を青い矢印(↑)で示した



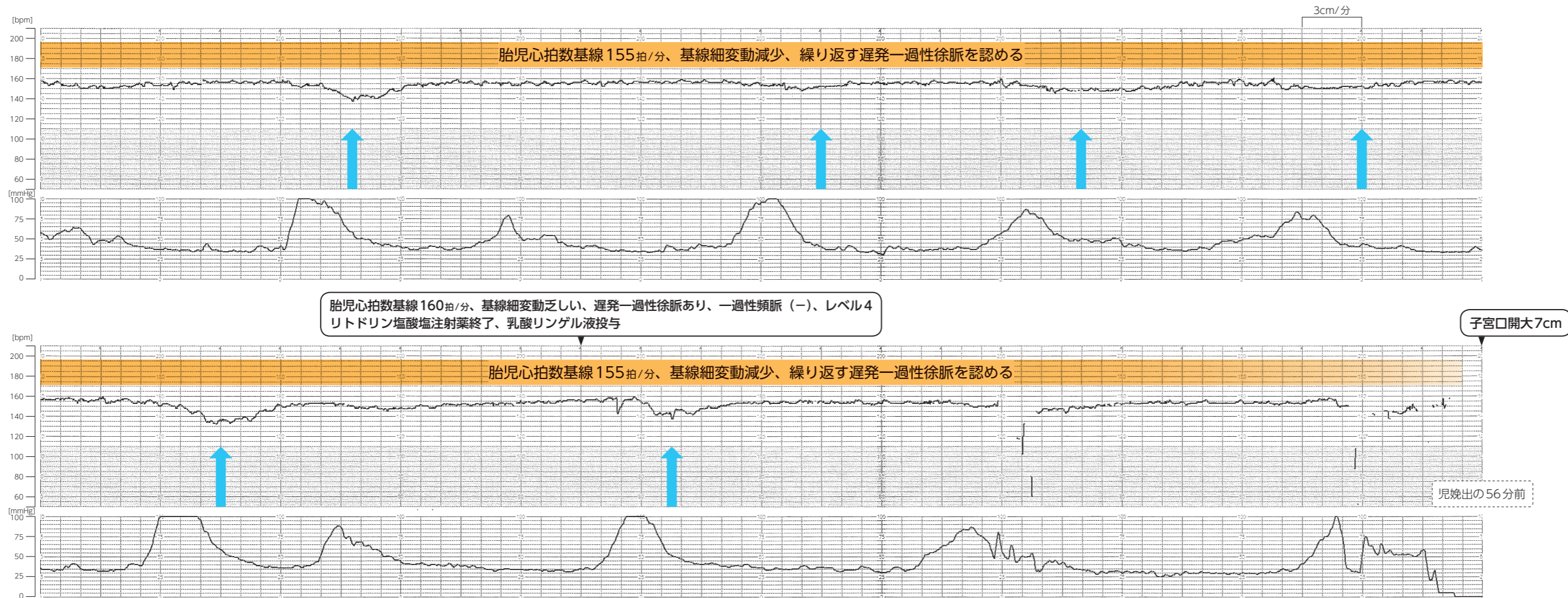
児娩出の3時間16分前
切迫早産の診断で母体搬送 酸素投与開始



児娩出の3時間前
搬送先の分娩機関到着
体温36.5℃、血圧140/82mmHg、脈拍数100回/分、軽度腹痛あり

児娩出の2時間36分前
切迫早産のため入院
子宮口開大5cm、血性帯下あり、超音波断層法で胎盤は子宮前壁に付着、胎児推定体重1900g台、羊水インデックス8.7cm、臍帯動脈PI 2.24、途絶あり、胎児心拍数150拍/分

児娩出の2時間26分前
陣痛開始



児娩出の46分前
胎児機能不全の診断で
帝王切開決定
同意書取得
ダブルセットアップ

児娩出の26分前
子宮口開大6~7cm、展退80%、
児頭の位置Sp±0~1cm
超音波断層法で臍帯血流途絶あり

児娩出の6分前
手術室入室
胎胞発露
血圧 140/90mmHg

児娩出の2分前
子宮口全開大
経膈分娩により児娩出

分娩に関連した所見等

- 臍帯動脈血ガス分析値：pH7.0台
- 新生児経過
出生体重：1600g台
アプガースコア：1分4点、5分9点
生後13日の頭部MRI：白質、大脳基底核、視床に信号異常、
脳室周囲白質軟化症を認める
- 胎児付属物所見
胎盤重量：240g
胎盤病理組織学検査：1mm大、10mm大の梗塞巣を認める

事例2：切迫早産、胎児発育不全のため母体搬送で入院となった事例

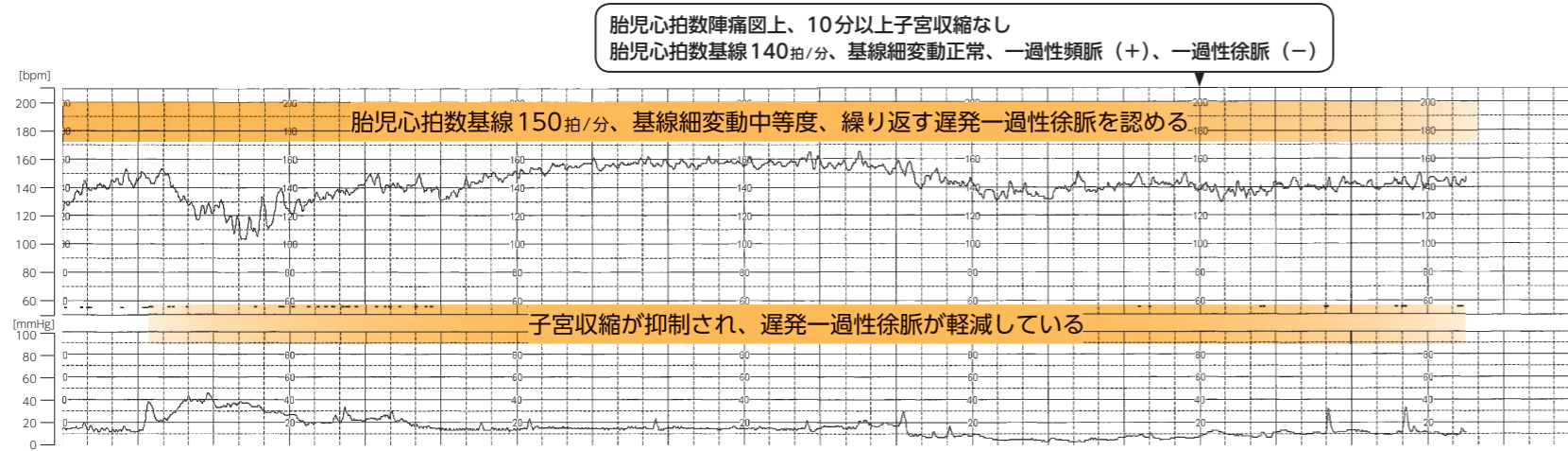
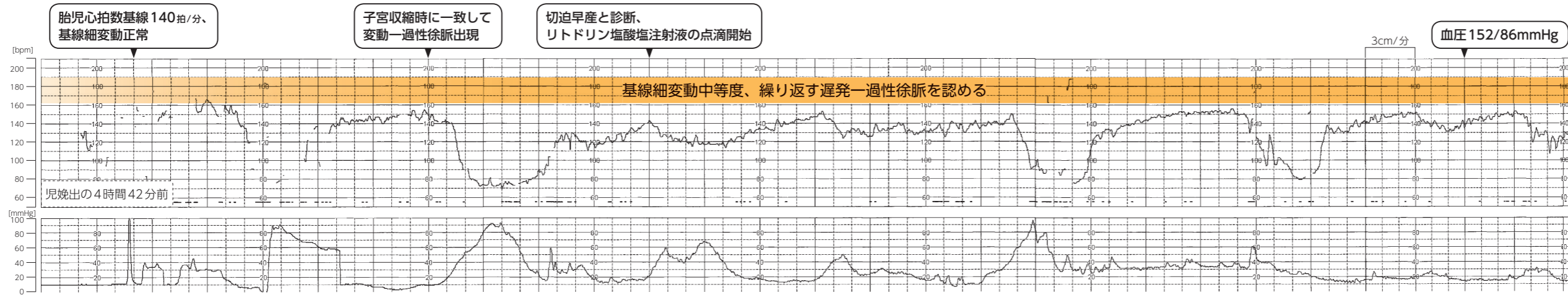
概要

在胎週数 31週

胎児推定体重 1200g台

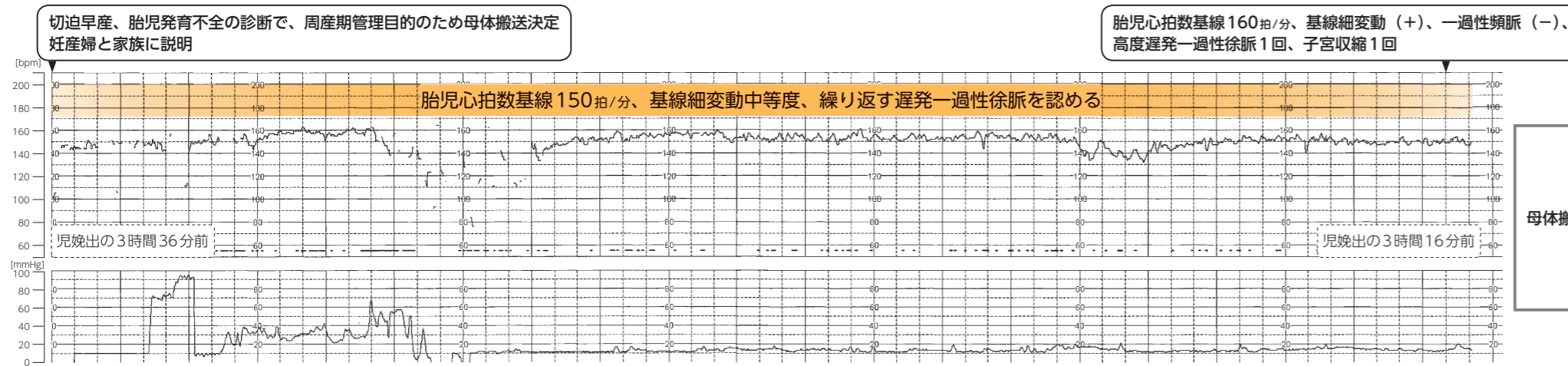
事例の経過

妊娠29週3日、胎児推定体重1100g台、胎児発育不全傾向、羊水最大深度3.5cm
 児娩出の約5時間40分前、性器出血 (+)
 児娩出の約4時間50分前、性器出血と腹痛と胎動不明を主訴に搬送元分娩機関受診、子宮口開大1指、赤色の性器出血認める



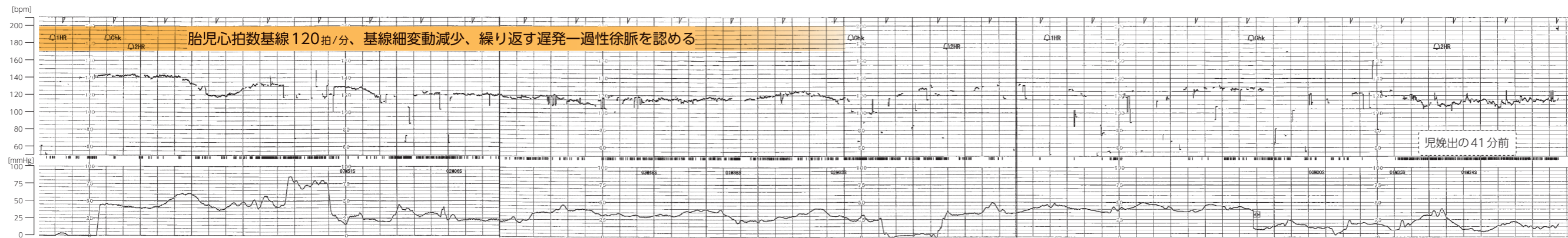
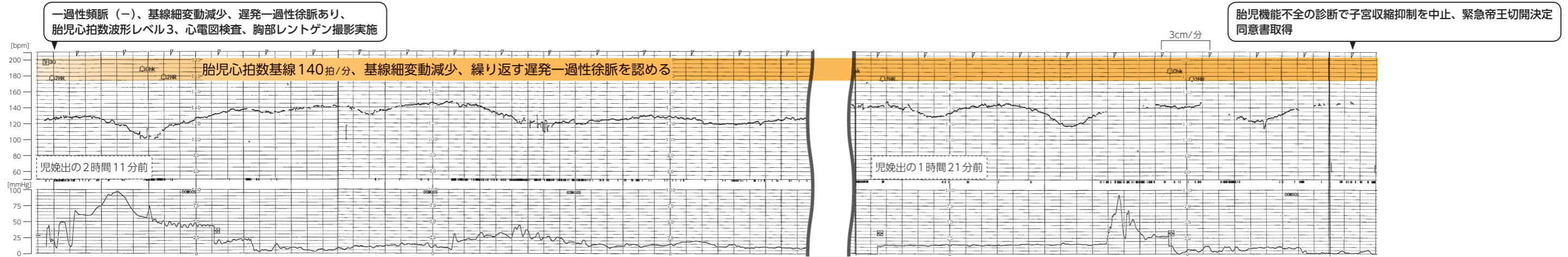
児娩出の3時間53分前

子宮口開大1指
 超音波断層法で胎盤の厚さ3.8cm
 後血腫像なし、子宮の左側に筋腫核
 胎児推定体重1100g台
 羊水最大深度2.8cm



児娩出の2時間46分前

搬送先の分娩機関到着
 陣痛発来なし、子宮の圧痛なし、腹部板状硬なし、
 子宮口開大1指、血性帯下を少量認める
 超音波断層法で胎児推定体重1200g台、
 羊水インデックス6.3cm、胎盤後壁付着、厚さ5.3cm
 血液検査でPT時間11.5秒、PT活性116%、
 APTT27.3秒



児娩出の22分前
胎児心拍数90~100拍/分
硬膜外麻酔開始

児娩出の16分前
ドップラ法で胎児心拍数90拍/分

児娩出の6分前
胎児心拍の聴取できず
酸素投与開始、板状硬認め

帝王切開により児娩出

分娩に関連した所見等

- 臍帯動脈血ガス分析値：pH7.2台
- 新生児経過
出生体重：1300g台
アプガースコア：1分0点、5分0点
生後4カ月の頭部MRI：大脳基底核・視床に信号異常を認める
- 手術所見
子宮はやや暗赤色、児娩出とともに凝血塊が子宮内より排出
常位胎盤早期剥離と診断
- 胎児付属物所見
胎盤病理組織学検査：母体面に一部切れ込みがあり、その内部に血腫が認められた

事例3：妊娠高血圧症候群、胎児発育不全で管理入院中に切迫早産様の症状を認めた事例

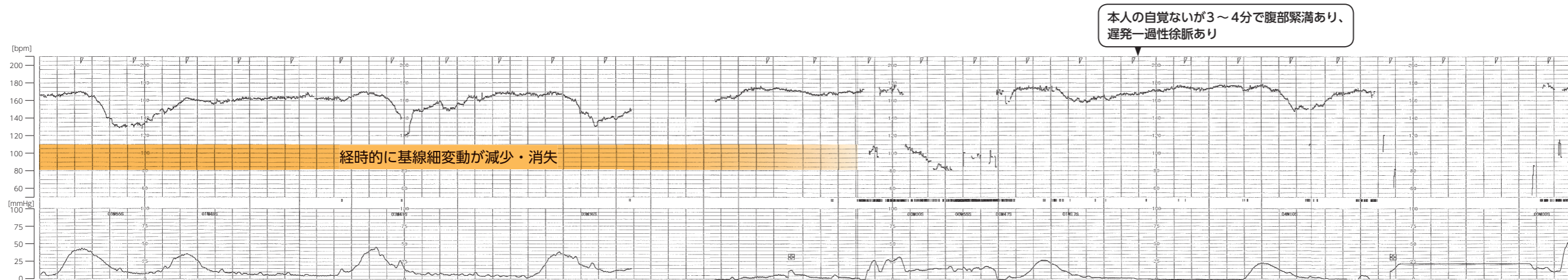
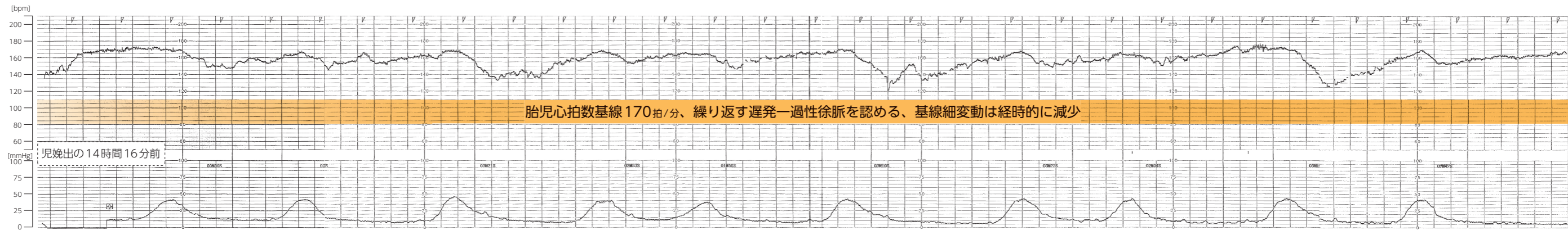
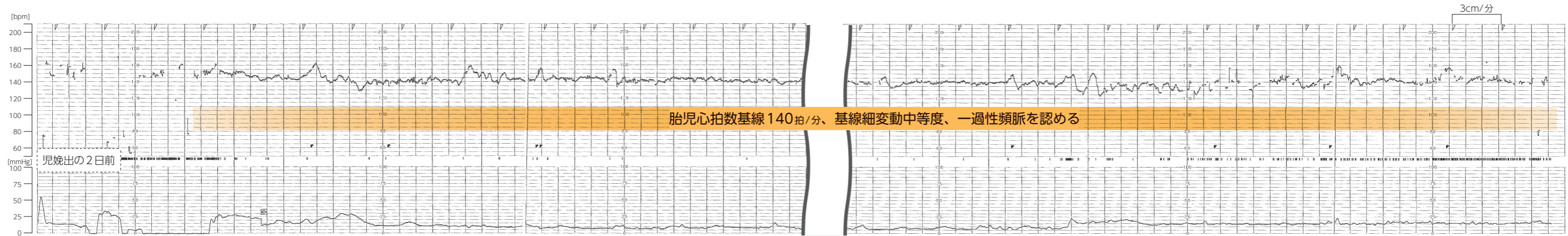
概要

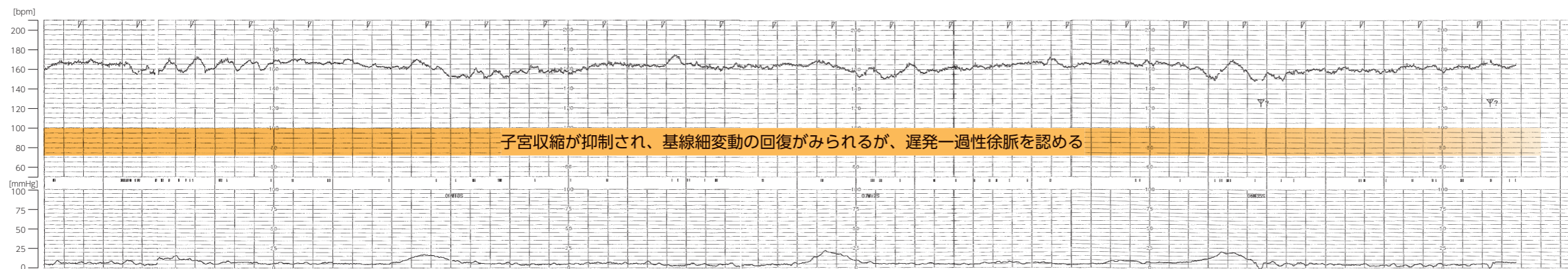
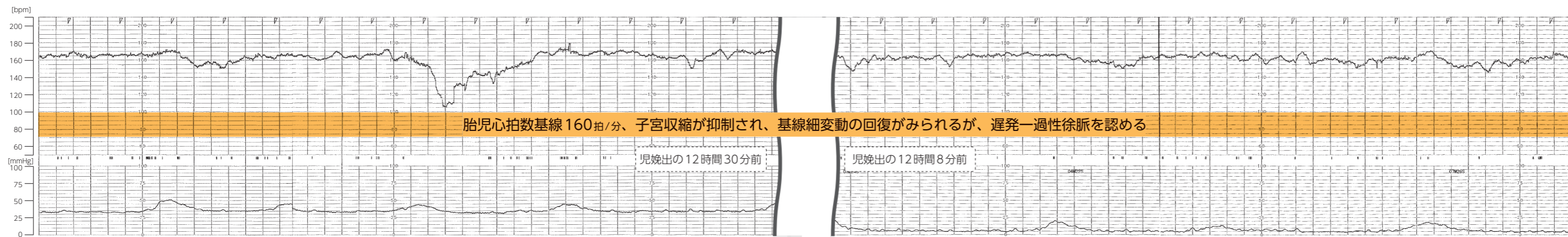
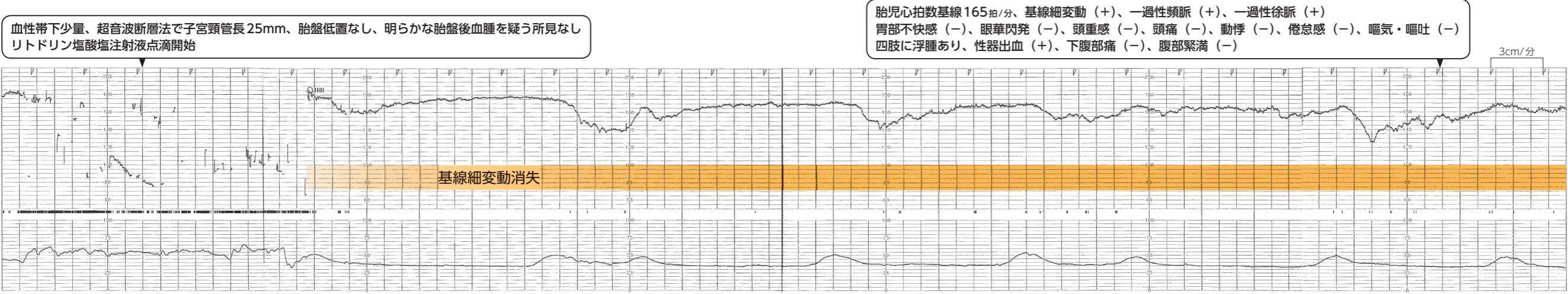
在胎週数 34週

胎児推定体重 1600g台

事例の経過

妊娠33週より妊娠高血圧症候群、胎児発育不全のため管理入院、胎児推定体重1500g台、羊水正常範囲内
児娩出の2日前より収縮期血圧140～170mmHg台、拡張期血圧80～110mmHg台、
児娩出の約21時間前、胎盤軽度肥厚しているが後血腫ではない、胎児推定体重1600g台、羊水少なめ
児娩出の14時間24分前、性器出血出現、血圧171/105mmHg、脈拍数98回/分

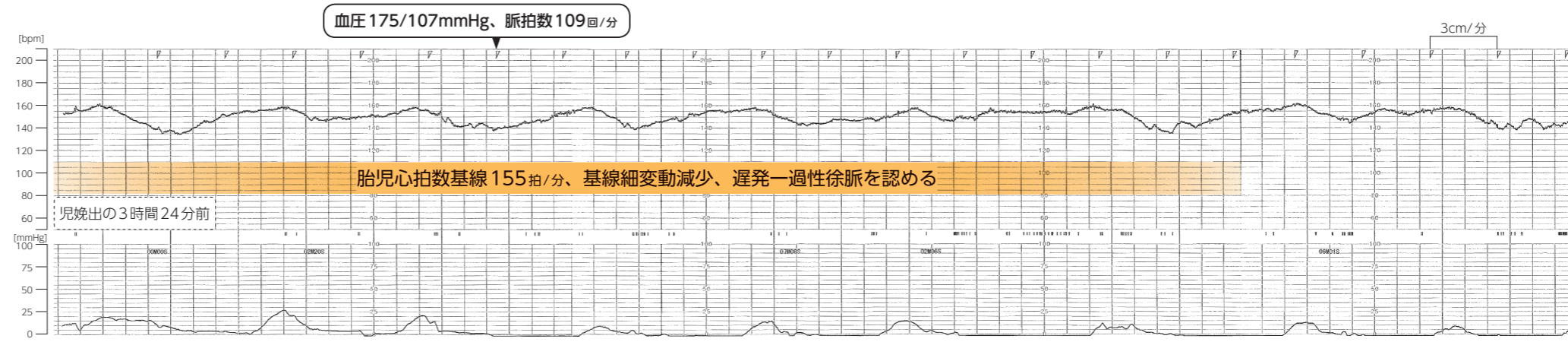




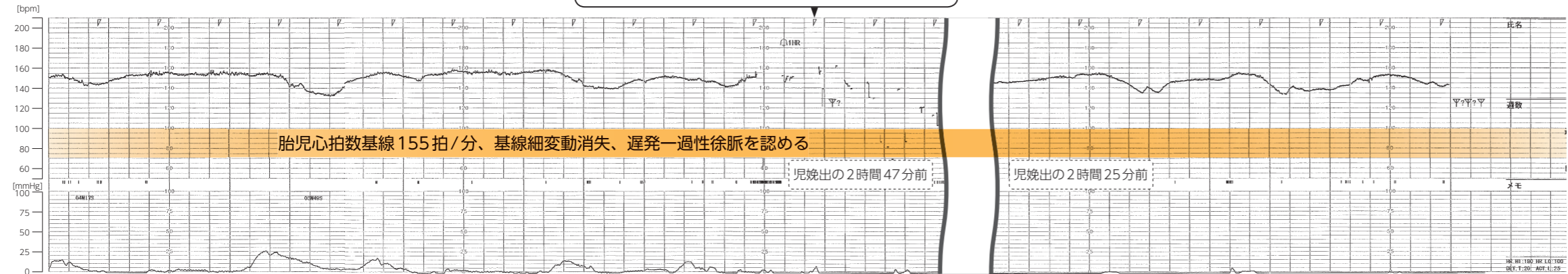
児娩出の11時間20分前

胎児心拍数陣痛図上胎児心拍数基線160拍/分
基線細変動(+)、一過性徐脈(-)
腹部緊満消失したため分娩監視装置終了

児娩出の3時間51分前
性器出血 (+)



3分間隔で腹部緊満あるが自覚なし、遅発一過性徐脈あり

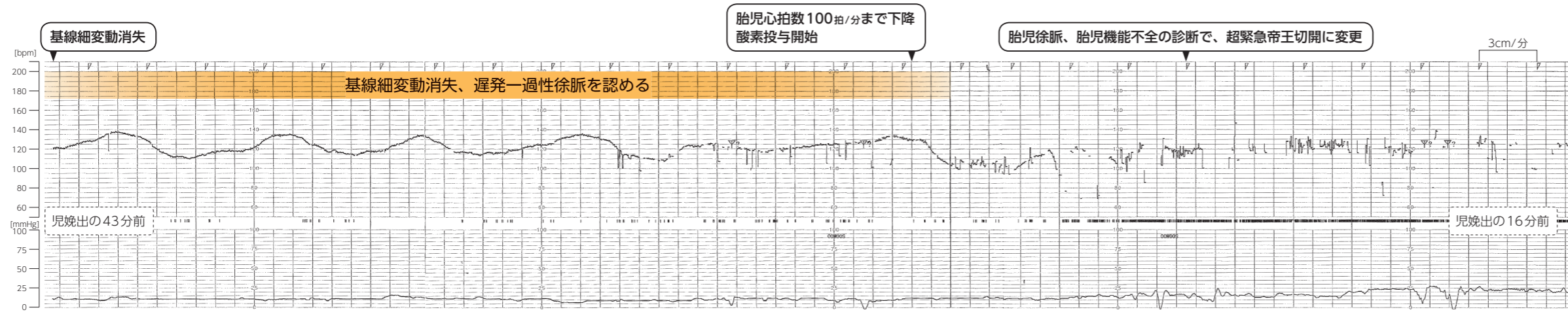


児娩出の2時間8分前
長期細変動低下、遅発一過性徐脈あり
内診で子宮口開大1cm

妊娠高血圧症候群、胎児・胎盤機能不全の診断で、
緊急帝王切開決定
同意書取得

児娩出の1時間33分前
体温 37.5℃、血圧 154/100mmHg、脈拍数 100回/分
暗赤色で少量の性器出血あり
下腹部痛 (-)、腹部緊満 (-)
胎児心拍数 150拍/分

児娩出の1時間21分前
血液検査でPT時間 13.3秒、
フィブリノーゲン 238mg/dL、Dダイマー 37.38 μg/mL
クレアチニン 1.18mg/dL



児娩出の13分前
 血圧 151/105mmHg、脈拍数 122回/分
 リトドリン塩酸塩注射液点滴中止 (時刻不明)
 帝王切開により児娩出

分娩に関連した所見等
●臍帯動脈血ガス分析値：pH6.7台
●新生児経過 出生体重：1500g台 アプガースコア：1分0点、5分1点 生後2か月の頭部MRI：大脳基底核・視床に信号異常を認める
●手術所見 子宮の広範にうっ血斑あり 常位胎盤早期剥離と診断
●胎児付属物所見 羊水混濁軽度あり 胎盤病理組織学検査：作製された切片には血腫の付着が目立たないが、常位胎盤早期剥離を否定するものではない